

## 高齢者の総胆管結石症の内視鏡的治療について

高齢化に伴い罹患率が上昇する疾患のひとつに総胆管結石症があります<sup>1)</sup>。その成因として、胆道感染、胆汁うっ滞、胆嚢結石の落石などがあります（胆嚢結石症患者では 10～20%に総胆管結石の合併があるとされています）。

総胆管結石は無症状の場合もありますが、結石が総胆管下部に嵌頓すると心窩部や右季肋部に痛みを生じ、黄疸や肝障害が見られるようになります。

これに細菌感染を合併すると急性胆管炎を起こし、高熱・黄疸・悪寒戦慄などの症状を生じます。一方、高齢者では症状がでにくく、急性胆管炎を起こしても初期には症状がはっきりしないため重症化し、敗血症から不幸な転帰をたどる場合があります。

本稿では、総胆管結石の内視鏡治療の概略、および、高齢者における胆石合併例の治療成績について、当院でのデータを提示しながら簡単に説明させていただきます。



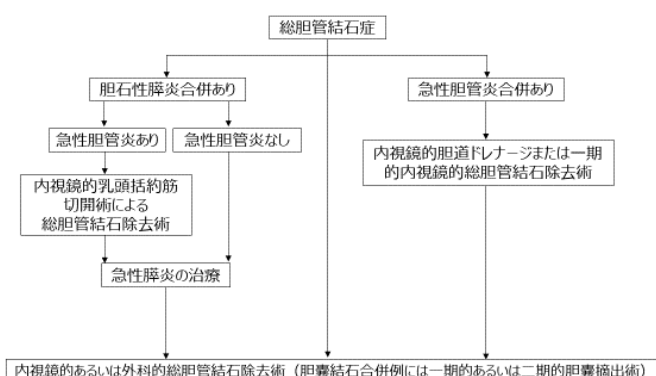
消化機能診療科医長  
久野 裕司

### 1. 当院での総胆管結石症治療のながれ

総胆管結石の治療は、胆石診療ガイドライン 2016（改訂第 2 版）に示されているフローチャートに沿って行います（表 1）。黄疸や胆管炎などを合併した症例だけでなく、無症候性を含むすべての総胆管結石が結石除去の対象となります。しかし、超高齢者、ADLの悪い症例、重篤な基礎疾患を有する症例では、積極的な治療を行わない場合も有ります。

結石除去術としては内視鏡的胆管結石除去術、経皮経肝胆管結石除去術、外科的手術がありますが、現在では患者さんへの侵襲が少ない内視鏡的結石除去術が主流です。

当院では高齢者を治療の対象とする場合が多いため、急性胆管炎の症状で来院されるケースが最も多いです。急性胆管炎を合併した症例では、可能であれば一期的に内視鏡的結石除去を考慮しますが、状態が悪い場合には一時的に内視鏡的経鼻胆道ドレナージ(ENBD: endoscopic nasobiliary drainage)を挿入し、胆管炎が鎮静化し状態が安定してから結石除去を行います。また高齢者では、基礎疾患により抗血小板薬や抗凝固剤を投与されている場合が多く、一期的な結石除去術が施行できないため、



胆石症診療ガイドライン2016（改訂第2版）より

表1. 総胆管結石症治療のフローチャート

一時的にENBDを挿入する症例も多く見られます。

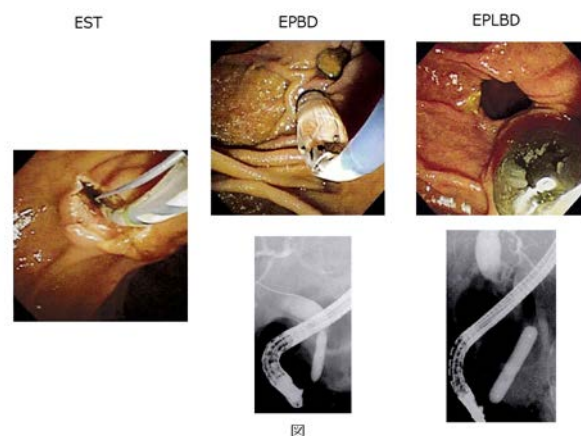
## 2. 内視鏡的碎石方法

まず結石を排出させるためにOddi括約筋のあるVater乳頭を広げる必要があります。その方法として、内視鏡的乳頭括約筋切開術(EST: endoscopic sphincterotomy)、内視鏡的乳頭バルーン拡張術(EPBD: endoscopic papillary balloon dilatation)、内視鏡的乳頭大口径バルーン拡張術(EPLBD: endoscopic papillary large balloon dilatation)があります。

これらの処置を行った後に、碎石器具（バスケットカテーテルやバルーンカテーテル）を胆管内に挿入して結石を排出させます。

### a) 内視鏡的乳頭括約筋切開術(EST)

先端にナイフのついたカテーテル（パピロトミーナイフ）を挿入して乳頭を切開し広げる手技です（図）。早期偶発症としては出血、穿孔、急性膵炎が主なものです。晚期合併症として、結石再発、急性胆嚢炎や急性胆管炎などの胆道感染症があります。



### b) 内視鏡的乳頭バルーン拡張術(EPBD)

乳頭拡張用バルーンカテーテル（通常 8mm径）を挿入して、バルーンを膨らませ乳頭を拡張します。

早期偶発症としてはバルーンで膵管を一時閉塞するため急性膵炎が多く、重症化する症例もあります。全体の合併症発生率はESTと有意差はありません。出血が少ないため凝固異常を有する症例や傍乳頭憩室例でESTができない症例に選択されます。晚期合併症として、結石再発、胆道感染症などがあります。乳頭機能が温存されるため、ESTに比べ長期的な胆道感染症の発症リスクは低いといわれています。

### c) 内視鏡的乳頭大口径バルーン拡張術(EPLBD)

ESTやEPBD単独では治療困難な大結石や積み上げ結石などの結石多数例に対する治療として確立された手技です。EST後に大口径バルーン(12～20mm)で乳頭を拡張します。拡張径は結石径、胆管径を考慮し決定します。早期偶発症はESTと比較し差はないと報告されています。乳頭機能が完全に廃絶するため、長期予後としての胆道感染のリスクが増大する可能性があり、現状では通常の碎石術が困難な症例に対して行われます。

## 3. 胆嚢結石合併症例について

総胆管結石と胆嚢結石の合併症例では、内視鏡的に総胆管結石を除去した後、外科的に胆嚢摘出術を施行するのが一般的です。しかし、高齢者では基礎疾患や身体状況により外科的な

処置が出来ない症例にしばしば遭遇します。

胆嚢摘出を行わない場合、胆嚢炎や総胆管への落石発作などの胆道合併症を起こす場合がありますが、その長期予後は未だ明確ではありません。

当院では、内視鏡的に総胆管結石を除去後に、基礎疾患や身体状況により、胆嚢結石を経過観察せざるを得ない症例が多く、今回、外科的に胆嚢摘出をおこなった症例と比較し、胆道合併症の長期予後を検討しました。

2013 年から 2018 年の過去 5 年間で総胆管結石症の内視鏡治療を 138 病変 116 症例行いました。このうち、胆嚢結石合併症例は 83 例あり、57 例は胆嚢摘出術を施行しましたが、26 例は様々の理由で経過観察となっていました。その背景因子および胆道合併症の発症状況を表 2 に示します。男女比は、ほぼ同等でした。平均年齢は 78.5 (±10.4) 歳で、胆嚢摘出術は 75.1 (±10.2) 歳、経過観察例は 85.3 (±7.0) 歳と有意に経過観察例が高齢でした。経過観察となった理由としては、高齢により観察となった症例が 16 例、基礎疾患により観察となった症例が 10 例でした。基礎疾患としては、心疾患、認知症、脳梗塞後遺症、腎不全、進行癌などがありました。内視鏡的総胆管結石除去術後の胆道合併症は、全体では 83 例中 6 例 (7.2%) に認められ、胆嚢摘出例では 57 例中 4 例 (7.0%)、経過観察例では 26 例中 2 例 (7.4%) で (表 3)、胆嚢摘出例と経過観察例で、ほぼ同等の胆道合併率でした。この結果から、ガイドラインでは総胆管結石除去後の胆嚢結石合併症例では胆嚢摘出術を施行することが推奨されていますが、基礎疾患を有する高齢者で胆嚢摘出術の施行が困難な症例では、経過観察は容認できる可能性が示唆されました。

	胆嚢摘出例	経過観察例	全体
症例	57	26	83
男女比	1:1.04	1:1.15	1:1.07
平均年齢 (歳)	75.1±10.2*	85.3±7.0*	78.5±10.4
胆道合併症発症例	4	2	6
胆道合併症発症率 (%)	7.0	7.4	7.2
平均観察期間 (日)	427.3	356.0	403.5

\* P<0.01

表2. 胆嚢摘出例と経過観察例の比較

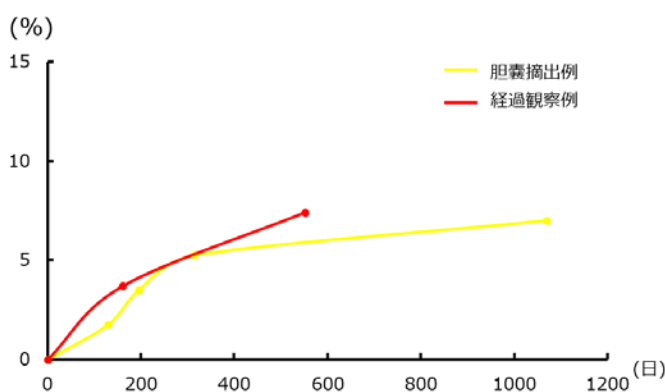


表3. 内視鏡的総胆管結石治療後の胆道合併症発症例

## 5. おわりに

高齢化に伴い高齢者の総胆管結石の発症頻度は増加傾向にあります。高齢者では症状が出にくいいため、急性胆管炎を発症し重症化した状態で来院される症例も少なくありません。この場合、適切な治療を行わなければ重篤な状況に進展する可能性があり、早期に適切な治療を行うことが必要です。

総胆管結に対する内視鏡治療は高齢者にも負担が少なく比較的安全に施行できる手技です。

近年、内視鏡的乳頭大口径バルーン拡張術(EPLBD)という手技が新たに加わり、場合により外科手術が選択されてきた大結石や積み上げ結石などの症例への内視鏡的治療範囲が広がりました。また、今回の検討で、治療に対する耐忍性が危惧される症例での胆嚢摘出術をしないという治療選択ができる可能性が示唆されました。

今後も症例を積み重ね、高齢者に対する安全かつ有効な治療を検討していきたいと考えています。

#### 参考資料

- 1) 日本胆道学会学術委員会. 胆石症の関する 2013 年度全国調査結果報告. 胆道 2014;28:612-617

長寿医療研究センター病院レター第 83 号をお届けいたします。

今回は高齢者の総胆管結石症の内視鏡治療をテーマに消化機能診療科医長の久野先生に執筆していただきました。最新の治療法の紹介とともに、当センターのデータとして、総胆管結石除去後の胆嚢結石合併症例において、胆嚢摘出例と経過観察例では同等の胆道合併症という点にご注目いただきたいと思います。今回紹介されたような新しい術式で、高齢の方も安全に治療が受けられることも当然重要ですが、どのような場合に保存的にみてもよいかというエビデンスも大切と考えるからです。当センターはこれからも様々な領域で高齢者医療の新しいエビデンスを創出していきたいと思っています。

病院長 鷺見 幸彦

